

Cirugía del páncreas y glándulas adrenales

Dr. Félix García y Dra. Anna Andaluz. Departamento de Medicina y Cirugía Animal. Universidad Autónoma de Barcelona

Páncreas

1. GENERALIDADES

El páncreas es un órgano glandular localizado en el abdomen craneal que tiene funciones endocrinas y exocrinas. Las funciones exocrinas incluyen la producción de enzimas digestivos, bicarbonato y otras sustancias. Las funciones endocrinas son la producción de insulina y glucagón.

Las enfermedades del páncreas varían desde aquellas que son autolimitantes, como la pancreatitis leve, hasta las que suponen un riesgo para la vida, como la pancreatitis necrotizante o el carcinoma de células beta (insulinoma).

Anatomía quirúrgica

El páncreas está dividido en los lóbulos derecho e izquierdo y el cuerpo:

- El lóbulo derecho, adyacente al duodeno
- El lóbulo izquierdo del páncreas está caudodorsal a la curvatura mayor del estómago e introducido dentro de la bolsa del epiplón
- El cuerpo del páncreas es la confluencia del lóbulo derecho y el izquierdo y se sitúa adyacente al píloro

La anatomía del conducto pancreático es variable entre especies:

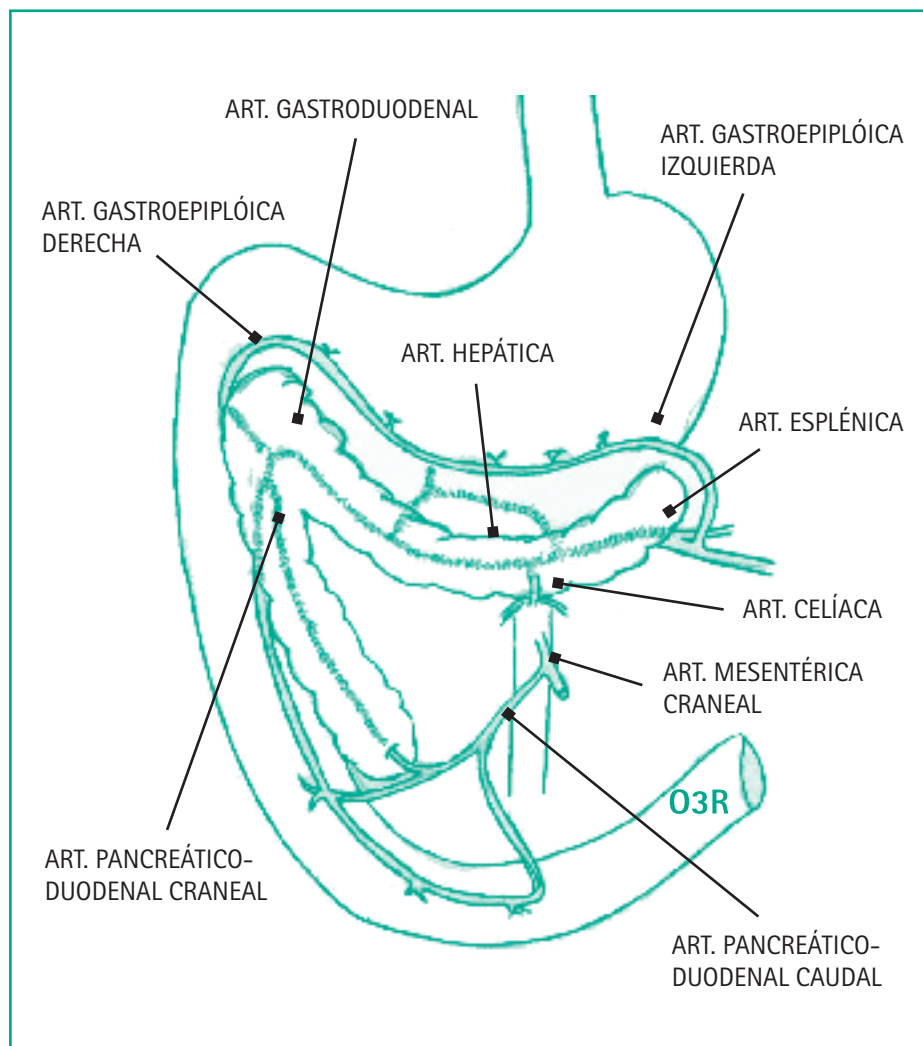
- En el perro, el conducto pancreático penetra en la papila duodenal mayor inmediatamente adyacente al conducto biliar común. El conducto pancreático accesorio es generalmente

más largo y llega a la papila duodenal menor, situada más distalmente en el duodeno. Adquiere más importancia con la edad, llevando más volumen de fermentos pancreáticos en animales mayores

- En el gato es frecuente que haya un solo conducto pancreático como vía de entrada de las secreciones pancreáticas en el duodeno. Además, es común que el conducto pancreático y el con-

ducto biliar común se unan entre sí antes de penetrar en la papila duodenal mayor. Esto favorece la penetración de bacterias desde el intestino en los dos órganos a la vez, hígado y páncreas

El aporte vascular del páncreas es muy rico y variable y se debe mantener intacto durante la cirugía en la medida que sea posible. Destacan las arterias y venas pancreaticoduodenales craneal y caudal.



Estos vasos circulan paralelamente a lo largo del eje del páncreas y del duodeno.

El aporte vascular del lóbulo izquierdo viene dado por las ramas de las arterias gastroduodenal, hepática común y esplénica.

El páncreas tiene capacidad regenerativa. A pesar de una pancreatectomía parcial agresiva, el páncreas remanente es capaz de multiplicar su volumen gracias a la secreción del factor 1 de crecimiento de insulina.

Indicaciones de la cirugía pancreática (pancreatectomía parcial)

1. Toma de biopsias
2. Tumores-insulinomas (tumores de las células β)

Principales signos del insulinoma

- Perros adultos de razas grandes (PA, setters, labradores, etc.)
- Hipoglucemia
- Metástasis frecuentes en hígado y nódulos linfáticos regionales
- Adenocarcinomas (tumores del páncreas exocrino)
- Muy poco frecuentes en animales
- Cuadros agudos o crónicos (vómitos, dolor, etc. = pancreatitis)
- Metástasis en hígado, nódulos linf., pulmones, etc.

3. Abscesos o quistes, normalmente debidos a pancreatitis

2. BIOPSIAS DE PÁNCREAS

2.1. GENERALIDADES

La toma de biopsias pancreáticas está indicada en casos de inflamación, atrofia o neoplasia principalmente. Generalmente dichas biopsias se realizarán cuando otros métodos diagnósticos no hayan sido útiles en el diagnóstico definitivo.

El tratamiento pre y postoperatorio así como las pruebas complementarias a realizar dependerán, en gran medida, del estado del paciente así como del diagnóstico presuntivo. Debemos tener en cuenta las fluctuaciones de glucosa que se pueden producir. Para ello tendremos una vía para recoger muestras sanguíneas independiente de la utilizada para la fluidoterapia intraquirúrgica. Puede ser necesario medir la glucemia cada 15 minutos. Ir combinando el ringer lactato con la dextrosa al 5% nos ayudará al control de la glucosa, según el resultado de las glucemias intraoperatorias. En la premedicación debemos evitar los α -2-agonistas ya que provocan hiperglucemia derivada de una hipoinsulinemia. En pacientes sanos esto no tiene importancia pero estos efectos son imprevisibles en la anestesia de animales diabéticos o de perros con insulinoma.

Debemos ser cuidadosos con la cirugía pancreática ya que la principal complicación es la pancreatitis. Aunque esto es poco probable, hemos participado en estudios de diabetes de cara a una solución quirúrgica ayudada por terapia celular y,

tras laboriosas manipulaciones quirúrgicas del páncreas, las pancreatitis postquirúrgicas han sido anecdóticas.

El lugar de elección de la biopsia pancreática, dependerá de la patología que presente pero si la enfermedad es difusa elegiremos la parte distal de la rama derecha, ya que está libre de vascularización, aunque deberemos vigilar la arteria pancreaticoduodenal caudal y preservarla siempre que sea posible.

Lugares más craneales de ese lóbulo derecho pueden afectar a la pancreático-duodenal craneal, que es imprescindible para mantener la viabilidad del páncreas y del duodeno. También puede afectar al conducto pancreático accesorio, que como hemos dicho es el más importante en animales de avanzada edad.

El cuerpo del páncreas presenta abundantes ramas de los conductos pancreáticos que debemos respetar en el caso de la biopsia para asegurar la circulación de los fermentos pancreáticos desde la rama derecha hasta los orificios de desembocadura.

La rama izquierda presenta la dificultad de la vascularización. Por ella circula la arteria pancreática que nos dará la esplénica. Lesionar estos vasos puede necesitar una esplenectomía.

Podemos realizar diferentes técnicas de biopsia, con el tru-cut o con el punch, pero es preferible la técnica de la guillotina practicada con suturas. Si la realizamos en el borde más caudal de la rama derecha, una sutura en masa es suficiente.

3. INSULINOMA

3.1. GENERALIDADES

Los insulinomas son tumores funcionales de las células β del páncreas endocrino que se caracterizan por una producción excesiva de insulina.

Suelen aparecer en perros adultos de 4 a 15 años de edad. No obstante, la máxima incidencia corresponde a edades comprendidas entre los 9 y 10 años. Así mismo se ha descrito una predisposición racial en el pastor alemán, golden retriever, setter irlandés, fox terrier y boxer. No hay diferencias de incidencia entre machos y hembras.

Los insulinomas caninos son tumores malignos y suelen metastatizar a hígado, bazo y nódulos linfáticos regionales. Las metástasis pulmonares no son frecuentes, de modo que las radiografías de tórax no

son imprescindibles para el diagnóstico ni para poder establecer un pronóstico fiable.

La supervivencia está en función de la presencia o no de metástasis. Insulinomas limitados al páncreas presentan unas supervivencias tras la cirugía alrededor de los 500 días, reduciéndose a la mitad si hay presencia de metástasis.

3.2. SIGNOS CLÍNICOS Y DIAGNÓSTICO

Los perros afectados se presentan con signos clínicos asociados a la hipoglucemia, como debilidad, temblores musculares, ataxia y convulsiones.

Suele suceder que los signos clínicos se resuelvan alimentando al animal.

Encontrar hipoglucemia persistente, acompañada de hiperinsulinemia, sugiere la presencia de insulinoma. Supo-

ne encontrar una proporción elevada de insulina:glucosa.

Estudios de laboratorio

En el diagnóstico de estas neoplasias, el signo laboratorial más indicativo es la detección del estado de hipoglucemia en ayuno. Esta hipoglucemia, definida como una concentración sérica de glucosa inferior a 60 mg/dl, se debe a la hiperinsulinemia, derivada de la producción excesiva por las células β neoplásicas. La hipoglucemia es la responsable, en gran medida, de la sintomatología que manifiestan los perros con insulinoma, debido a la dependencia que tienen algunos tejidos, como el nervioso, de ella.

Los principales síntomas son neurológicos y en segundo lugar también podemos observar síntomas renales, hepáticos y cardíacos.

ADULTOS	CACHORROS	TODOS
<ul style="list-style-type: none">■ Errores de laboratorio (hipoglucemia espúrea)■ Insulinoma■ Hipoglucemia paraneoplásica (neoplasia extrapancreática en la que se estarían produciendo otros factores hipoglucemiantes como el factor de crecimiento afín a la insulina [IGF I y II])■ Hipoglucemia del perro de caza (de esfuerzo)■ Hipoadrenocorticismio■ Procesos intestinales o pancreáticos que cursen con malabsorción■ Insuficiencia hepática■ Caquexia	<ul style="list-style-type: none">■ Hipoglucemia neonatal■ Hipoglucemia juvenil transitoria■ Anomalías portosistémicas■ Enfermedades del almacenamiento de glucógeno	<ul style="list-style-type: none">■ Septicemia■ Hipoadrenocorticismio■ Enanismo hipofisario■ Hipoglucemia espúrea■ Medicamentos: insulina, etilenglicol, etanol, salicilatos, sulfonilureas

Tabla 1. Diagnóstico diferencial de hipoglucemia

Los siguientes hallazgos (Triada de Whipple) nos ayudarán en el diagnóstico de insulinoma:

- Presencia de signos clínicos asociados a hipoglucemia (generalmente neurológicos)
- Glucemia en ayuno menor a 40 mg/dl
- Resolución de los signos clínicos después de la administración de glucosa o comida

De todas las causas de hipoglucemia, el insulinoma y el síndrome paraneoplásico que cursa con hipoglucemia son las más frecuentes, una vez descartado el error de laboratorio. Para poder distinguir entre estos dos procesos, es necesario determinar si la hipoglucemia está producida por una hiperinsulinemia o bien por una producción excesiva de IGF I o IGF II fruto del síndrome paraneoplásico. Esta diferenciación se puede realizar mediante la determinación de insulina sérica calculando la proporción insulina: glucosa.

Diagnóstico por imagen

Para evaluar la presencia y extensión de tumor de células β del páncreas se han utilizado diversos medios de diagnóstico por imagen:

- Radiografía: si bien la radiología torácica y abdominal no es útil para este fin, sí lo es para descartar otras causas de hiperinsulinismo
- Ecografía: facilita la detección de tumor pancreático, pero tiene poca sensibilidad para detectar lesiones muy pequeñas o infiltrativas difusas

■ TAC: mejor opción

El diagnóstico definitivo de insulinoma se confirma demostrando una elevación de la insulina sérica en presencia de hipoglucemia.

3.3. TRATAMIENTO

La resolución quirúrgica, siempre que sea posible, es la terapia de elección. Se ha comprobado que el tiempo de supervivencia es superior en perros a los que se ha practicado una pancreatectomía parcial que en los que únicamente se les realiza tratamiento médico.

3.3.1. TRATAMIENTO QUIRÚRGICO

Consideraciones preoperatorias

Se deben realizar radiografías torácicas preoperatorias para evaluar la presencia de metástasis. Para prevenir la hipoglucemia, debe comenzarse la administración de fluidos con glucosa (solución de electrolitos equilibrada más dextrosa al 5%) el día antes de la cirugía y debe continuarse durante ésta.

A fin de evitar la hipoglucemia, la concentración de glucosa en sangre debe medirse de forma regular a lo largo de la cirugía.

Técnica quirúrgica

La técnica quirúrgica consistirá en la realización de una pancreatectomía parcial (misma técnica que la descrita para las biopsias pancreáticas).

Deberemos palpar la integridad del páncreas en busca de nódulos. El insulinoma suele producir un abultamiento y presenta una textura más firme a la palpación, aunque a veces es francamente difícil de distinguir.

Al igual que en la biopsia pancreática, neoplasias localizadas en el extremo del lóbulo derecho son las más fáciles de extraer aunque hay que intentar preservar la vascularización. La cirugía se complica con la presencia del insulinoma en el cuerpo del páncreas, ya que allí habrá que mantener la comunicación entre los dos lóbulos pancreáticos. Por último, masas en el lóbulo izquierdo requieren una disección minuciosa de la arteria pancreática, ya que ligarla sería dejar sin vascularización al bazo por eliminar la esplénica y requerir una esplenectomía.

Tras la exéresis de la masa deberemos buscar metástasis en otros lugares del parénquima pancreático. El hígado y el bazo deben ser inspeccionados minuciosamente y por último buscaremos posibles masas en los ganglios de la cavidad abdominal y si las hay y es viable, las extirparemos. No obstante hay que destacar que en muchas ocasiones pueden ser microscópicas y no las podemos apreciar.

Cuidado postoperatorio

- No administrar nada vía oral durante aproximadamente 48 horas para reducir las secreciones pancreáticas
- Administrar vía intravenosa una solución electrolítica equilibrada con dextrosa al 5% hasta que se reinicie la ingesta oral de comida y agua

- Monitorizar los niveles de glucosa en sangre por lo menos dos veces al día
- Detener la glucosa intravenosa si el animal está hiperglucémico o tiene un nivel de glucosa normal y estable

Complicaciones

- Pancreatitis: es una complicación potencial de la pancreatectomía parcial y puede ser muy grave. Los signos clínicos de pancreatitis incluyen vómitos, dolor abdominal, fiebre y debilidad. Los perros con pancreatitis deben tratarse con fluidos intravenosos (no dar nada vía oral), antieméticos, analgésicos y antibióticos

Si no ha habido vómitos tras 48 horas, puede iniciarse la ingesta oral, primero de agua y más tarde de comida. Debe darse una dieta blanda. La ingesta oral se debe detener si aparecen vómitos. También debe continuarse la monitorización periódica de los niveles séricos de glucosa.

La aparición de pancreatitis a consecuencia de la cirugía se debe a una manipulación excesiva o brusca del páncreas durante la intervención. Por ello, recordar una manipulación suave durante la cirugía como cuidados postquirúrgicos, ayuno durante 72 horas, analgesia y fluidoterapia apropiada. El otro motivo que puede llevarnos a pancreatitis después de la cirugía es la isquemia que puede sufrir el páncreas. Esto puede ser provocado por la sección de vasos importantes, principalmente el pancreático duodenal, pero también se puede deber a hipotensión

padecida por el uso de los anestésicos.

A pesar de la gravedad de la pancreatitis, Rychel, J., en 2013 describió un caso de insulinoma con metástasis de hígado que sobrevivió más de 700 días. Alguna de las posibles causas de esta prolongada supervivencia pueden ser que, al eliminar el tumor primario en el páncreas, se elimina la mayor masa de tejido que segrega insulina mientras que el tejido metastático hepático solo produce efectos subclínicos. Otra teoría incluye que la pancreatitis postquirúrgica con la peritonitis asociada produciría una inhibición del tumor por los macrófagos y las células Killer.

- Hipoglucemia persistente: indica que hay presencia de un tumor residual (metástasis) o la eliminación incompleta del nódulo primario (menos frecuente). Será necesario continuar el tratamiento médico de la hipoglucemia: alimentación frecuente y administración de corticosteroides u otros fármacos (por ejemplo, diazoxida o análogos de la somatostatina) para elevar la glucosa sérica según sea necesario (ver tratamiento médico más adelante)
- Hiperglucemia: la detección de una hiperglucemia postquirúrgica se debe a la supresión continuada que las células β no neoplásicas del páncreas han experimentado durante el periodo en que el animal ha permanecido en hipoglucemia

Las células β normales, al contrario de las tumorales, han respondido a la retroalimentación negativa que se produce sobre ellas al disminuir la

glucemia, de esta manera se han ido atrofiando ya que no debían trabajar por existir niveles elevados de insulina producidos continuamente por el tumor.

Al extirpar por completo la fuente tumoral productora de insulina, las células β normales no son capaces de producir niveles adecuados de insulina y permiten la hiperglucemia.

Esta situación suele ser transitoria, ya que poco después de la cirugía las células responden a la normalización de la glucemia. Solo en algunos casos, el animal desarrolla una diabetes mellitus y requiere la administración permanente de insulina.

3.3.2. TRATAMIENTO MÉDICO

Cuando la cirugía no es posible, mientras se espera a realizarla o cuando después de ésta persiste la sintomatología, se debe instaurar una terapia médica. Esta terapia no se aconseja cuando el paciente mantiene su nivel de glucemia normal.

La hipoglucemia se combate usando tres tipos de estrategias: dieta, antiinsulínicos y quimioterápicos.

1. Dieta: en primer lugar, se establece una dieta rica en proteínas de elevado valor biológico, rica en carbohidratos complejos y grasa y baja en azúcares simples que limita la hiperglicemia postpandrial. Debe administrarse en pequeñas cantidades, repartidas en 4-6 tomas al día, con el fin de aportar una fuente continua de glucosa y conseguir que la producción excesiva de insulina cause hipoglucemia

el menor tiempo posible, de ahí el interés de las seis comidas al día.

Reducir el ejercicio, también ayudará a que el animal consuma menos glucosa y se mantenga mejor la normoglucemia.

Cuando la dieta no es suficiente para poder mantener la normoglucemia se pueden administrar drogas antiinsulínicas como los glucocorticoides.

2. Glucocorticoides: los corticoides tienen un efecto antagonista a la insulina ya que estimulan la glucogenolisis. Los corticoides disminuyen el consumo de glucosa por las células del organismo y promueven la gluconeogénesis hepática.

La dosis puede variar entre los 0,25-2 mg/kg cada 12 horas de prednisona o prednisolona vía oral en función de la persistencia de los síntomas. Los glucocorticoides pueden administrarse solos o junto con una benzodiatiazida, la diazoxida que tiene una acción hipergluce-miante. Este producto permite disminuir la dosis de glucocorticoides evitando así la aparición de sus efectos secundarios.

No obstante este fármaco también puede producir por sí mismo efectos secundarios importantes (bradicardia, diabetes mellitus, vómito y diarrea).

3. Diazoxida (Proglycem®): hipergluce-miante oral que actúa inhibiendo la secreción de insulina y captación de glucosa por parte de los tejidos. Puede ser útil para mantener unos niveles adecuados de glucosa en algunos animales. No obstante pueden aparecer numerosos efectos adversos (cataratas, vómito, anorexia, anemia anaplásica, trombocitopenia, diarrea y cataratas, entre otros).

Así mismo debe emplearse con cuidado en pacientes con alteraciones hepáticas. La dosis inicial es de 10 mg/kg dividido en 2 veces con las comidas. Puede aumentarse hasta 60 mg/kg 2 veces al día.

Indicado cuando la terapia dietética y los glucocorticoides no funcionan.

4. Fármacos antineoplásicos: finalmente cuando todas estas actuaciones no han sido suficientes para poder mantener al paciente en un estado de normoglucemia

se deben emplear fármacos antineoplásicos. Estas sustancias no se consideran de elección dada su neurotoxicidad y en la actualidad hay algunos estudios en los que no se demuestra ningún beneficio tras su uso en pacientes con insulínoma. Los antineoplásicos disponibles para el tratamiento del insulínoma son el alloxan y la estreptozocina. En los últimos años, se está probando la eficacia de un análogo de la somatostatina (octreotido) en el diagnóstico y tratamiento de tumores pancreáticos endocrinos, aunque las dosis terapéuticas no están todavía bien establecidas.

3.4. PRONÓSTICO

El pronóstico para los pacientes que sufren este tipo de proceso neoplásico es reservado estableciéndose una supervivencia optimista de 500 días en aquellos animales que han sido tratados quirúrgicamente. La recurrencia, independientemente de que no se haya detectado metástasis durante la cirugía, es muy elevada.

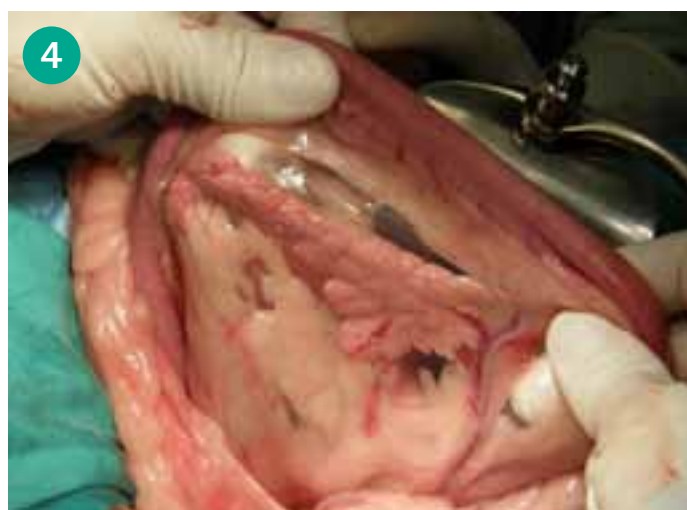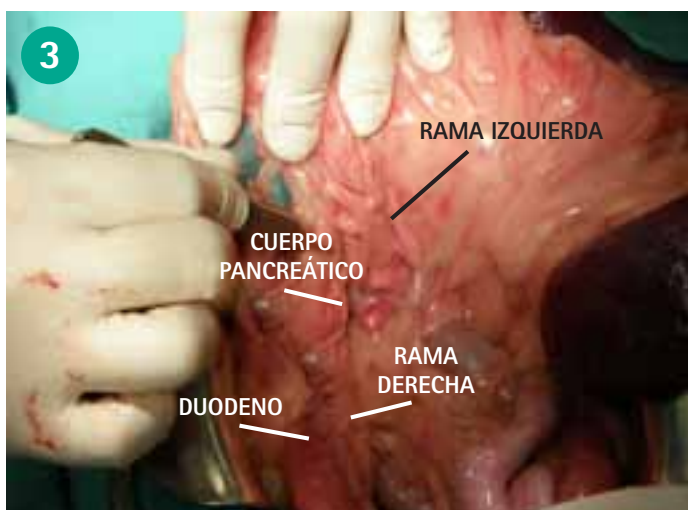
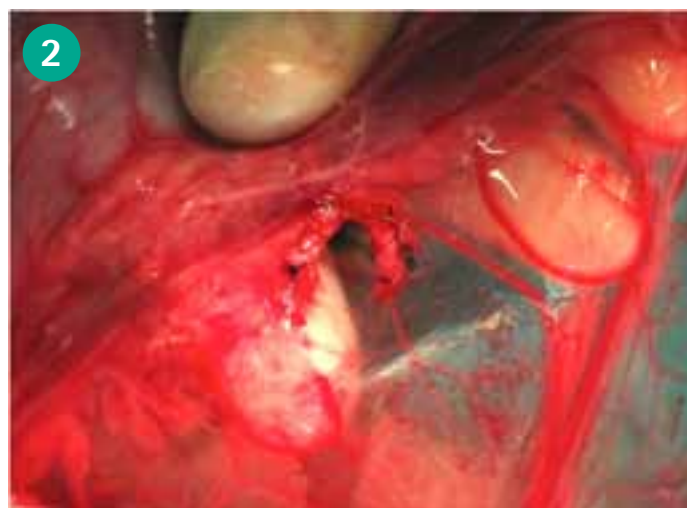

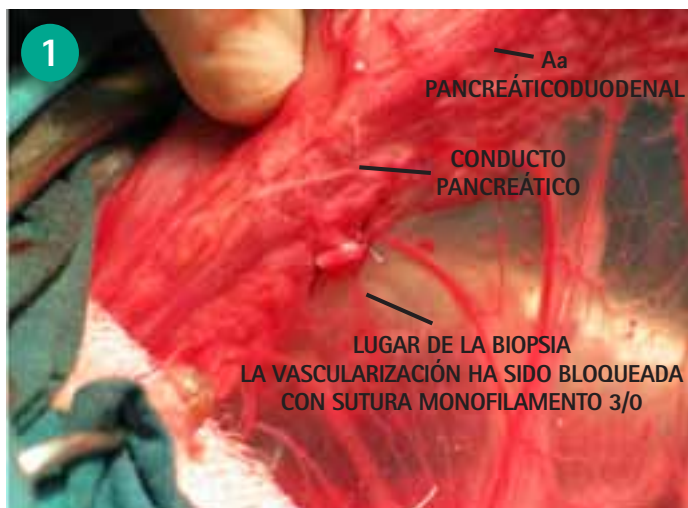
Figura 1. Pastor alemán con atrofia pancreática, apenas se aprecian los islotes del parénquima pancreático.

Figura 3. Protocolo de exploración del páncreas. Comenzamos por la rama derecha, en su cara lateral, en su aspecto más caudal vemos entrando los vasos pancreatoduodenales caudales. El parénquima en esta zona está más libre y nos vamos familiarizando con su aspecto. A continuación pasaremos a la parte medial de esta rama derecha.

Figura 2. Biopsia escisional de un pequeño fragmento de islotes pancreáticos. Con tres puntos de sutura hemos aislado el parénquima para poderlo recortar con tijeras.

Figura 4. Continuamos la exploración, iremos más craneal a la zona del cuerpo, tanto por esta parte ventral como la dorsal, la localización coincide con el píloro y final del estómago. Desde aquí continuaremos la curvatura mayor del estómago para descubrir la rama izquierda, mientras nos vamos acercando al bazo. En esta imagen el páncreas se encuentra dentro de la bolsa de los epiplones y, aunque nos queda por explorar la zona más lateral, ya apreciamos una zona pancreática con una estructura diferente.

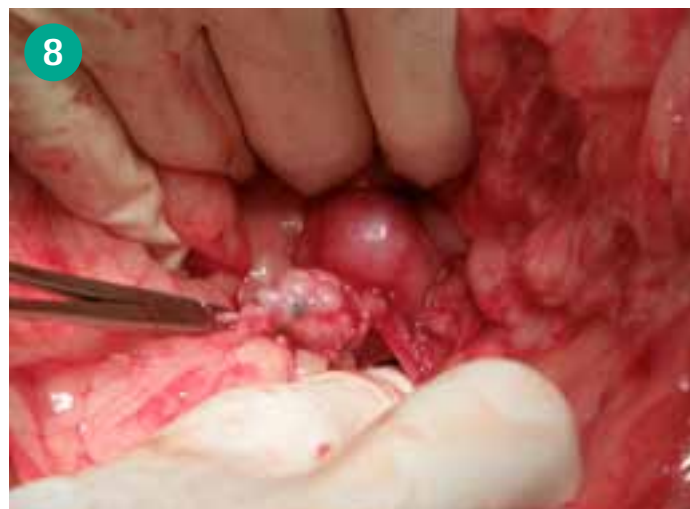
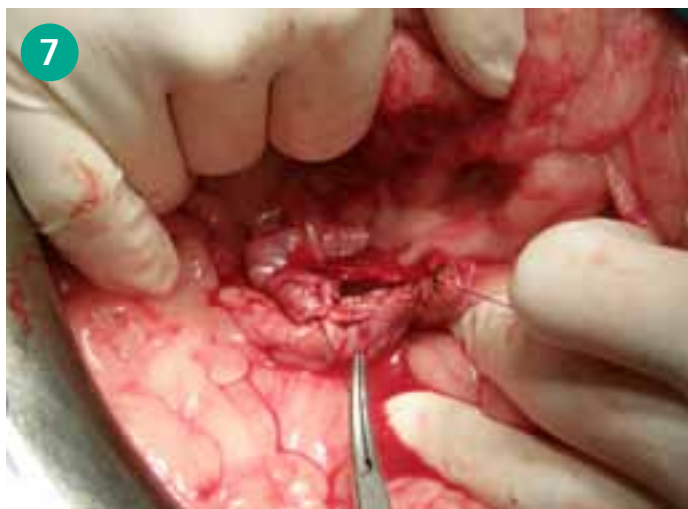
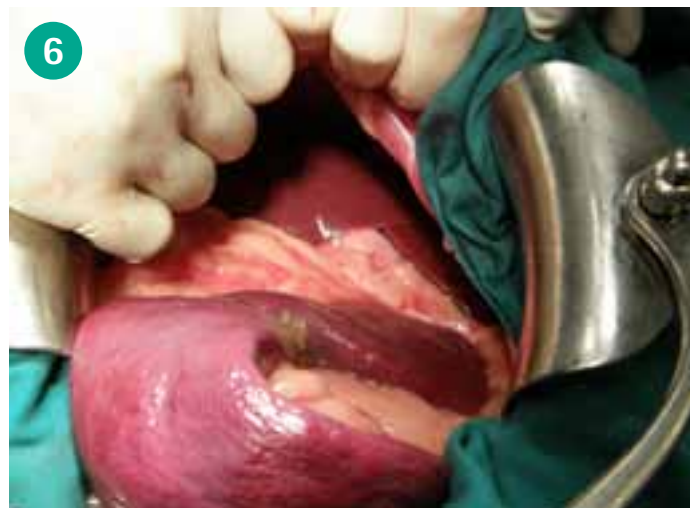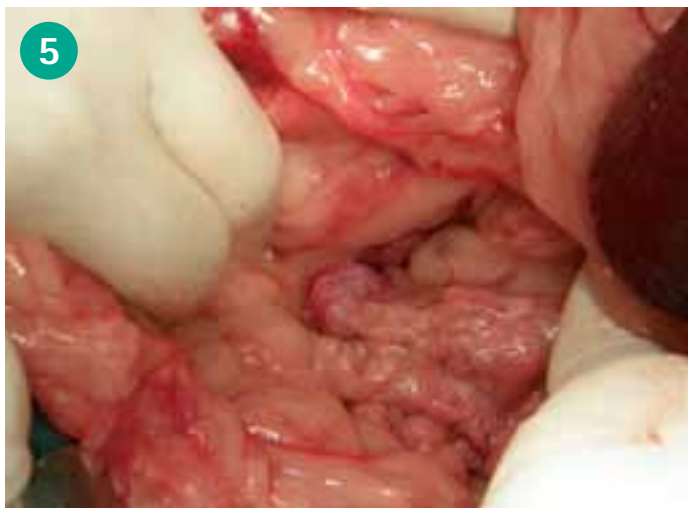Figura 5. Ya hemos abierto la bolsa de los epiplones. En primer término apreciamos el páncreas izquierdo con un buen aspecto, pero en un extremo la estructura se modifica sugiriéndonos la presencia de un insulinoma y detrás un ganglio con metástasis.

Figura 7. Como hacíamos con la biopsia, vamos aislando con suturas el parénquima sano de la zona tumoral. Utilizamos material monofilamento reabsorbible de 4/0.

Figura 6. Debemos comprobar macroscópicamente la presencia de metástasis en otros órganos, principalmente en el hígado.

Figura 8. Ya tenemos el insulinoma y el ganglio aislado del parénquima pancreático.

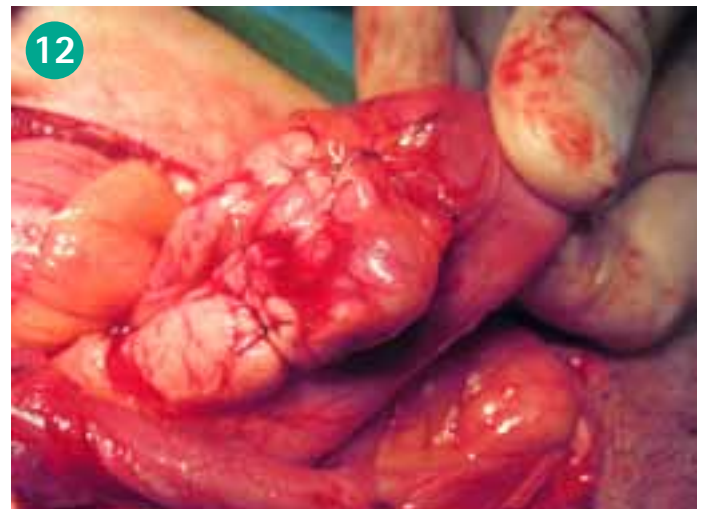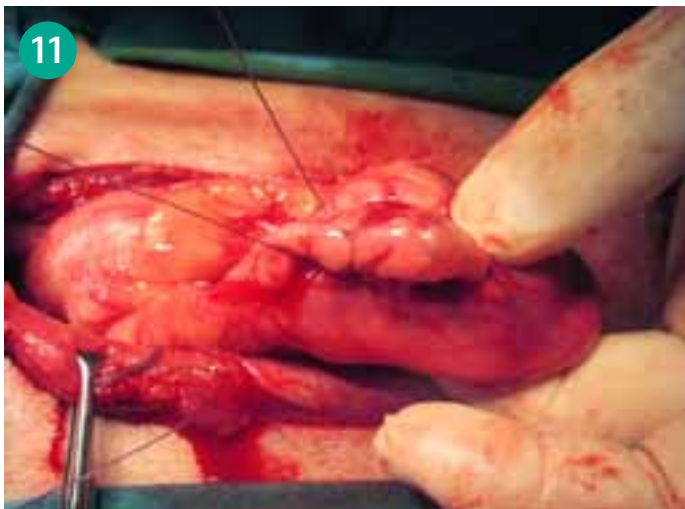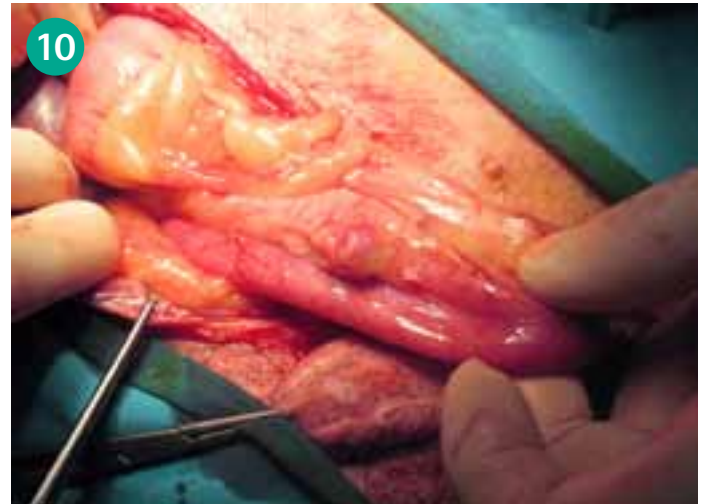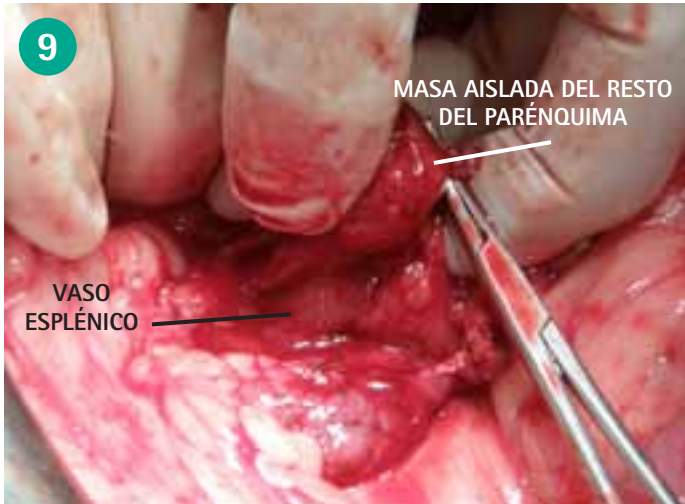


Figura 9. El tumor se encuentra en el extremo de la rama izquierda del páncreas, en esa zona tenemos los vasos pancreáticos que darán las ramas de la esplénica. Debemos aislar del vaso esplénico el insulinoma y el ganglio, de lo contrario realizaremos una esplenectomía.

Figura 11. Con sutura monofilamento reabsorbible vamos aislando la vascularización que llega al tumor.

Figura 10. Tumor localizado en la rama derecha del páncreas, en su parte medial. Hay que tener mucha precaución con los vasos pancreático-duodenales craneales, si se colapsan por la manipulación se producirá una pancreatitis.

Figura 12. Hemos realizado cinco puntos alrededor del tumor y ya podemos seccionar la masa con tejido sano alrededor.

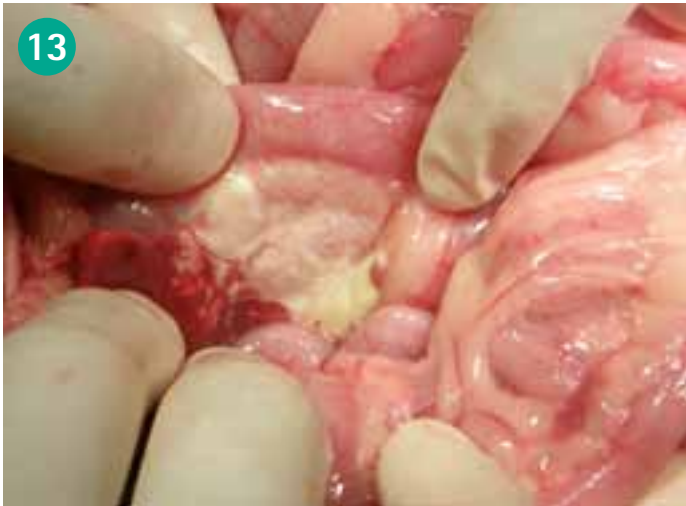

Figura 13. Pancreatitis aguda supurativa. Debemos obtener una biopsia escisional de este páncreas para obtener un diagnóstico diferencial. Es necesario un lavado profuso del abdomen para eliminar las proteasas que se liberan en estos procesos.

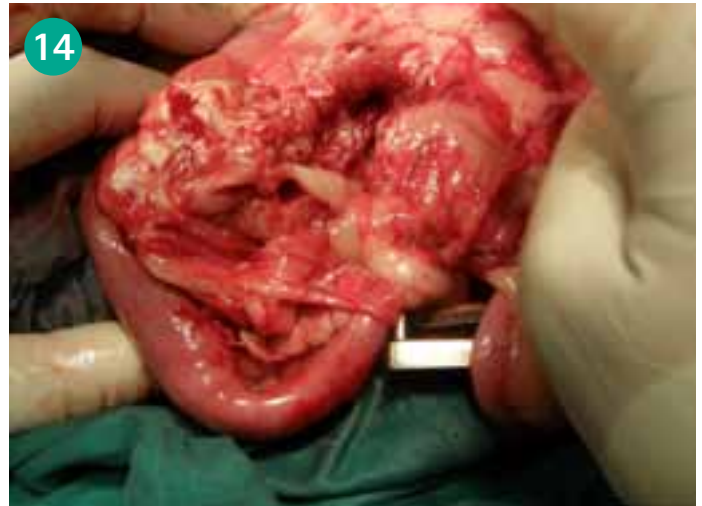

Figura 14. Quiste pancreático. En algunos caso es la evolución de las pancreatitis supurativas, de ahí el interés de realizar una laparotomía exploratoria para desbridar y lavar la zona adecuadamente.

Glándulas adrenales

La difícil localización de las glándulas adrenales ha hecho que su exploración no haya sido fácil pero los avances en los medios populares de diagnóstico por la imagen como la ecografía nos han llevado a plantearnos nuevos retos terapéuticos en las glándulas adrenales. No obstante, la compleja implicación de las adrenales en la fisiología del animal y la alta mortalidad perioperatoria de la adrenalectomía es un reto donde la cirugía de los pequeños animales debe mejorar en los próximos años, ayudada por los mejorados sistemas de diagnóstico por la imagen.

GENERALIDADES

1.1. ANATOMÍA

Las glándulas adrenales están situadas en el espacio retroperitoneal, craneomediales a los riñones. La glándula adrenal izquierda es ligeramente mayor y se encuentra más caudal que la derecha. Esta glándula izquierda tiene más relación con el riñón que la derecha, que está más pegada a la cava. Realmente la cápsula de la glándula derecha es una continuidad de la adventicia de la cava, están íntimamente relacionadas. Además esta adrenal derecha está cubierta por el lóbulo hepático lateral derecho que se une al riñón por el ligamento hepatorenal.

Las glándulas adrenales están vascularizadas por numerosas ramas de las arterias frénicoabdominal, abdominal craneal, renal y aorta directamente. Entre ellas forman unos plexos que perforan directamente la cápsula adrenal.

La glándula adrenal derecha drena directamente en la vena cava. La glándula adrenal

izquierda lo hace en la vena renal izquierda, aunque a veces ambas glándulas drenan en las venas frénicoabdominales.

1.2. FUNCIONES DE LA GLÁNDULA ADRENAL

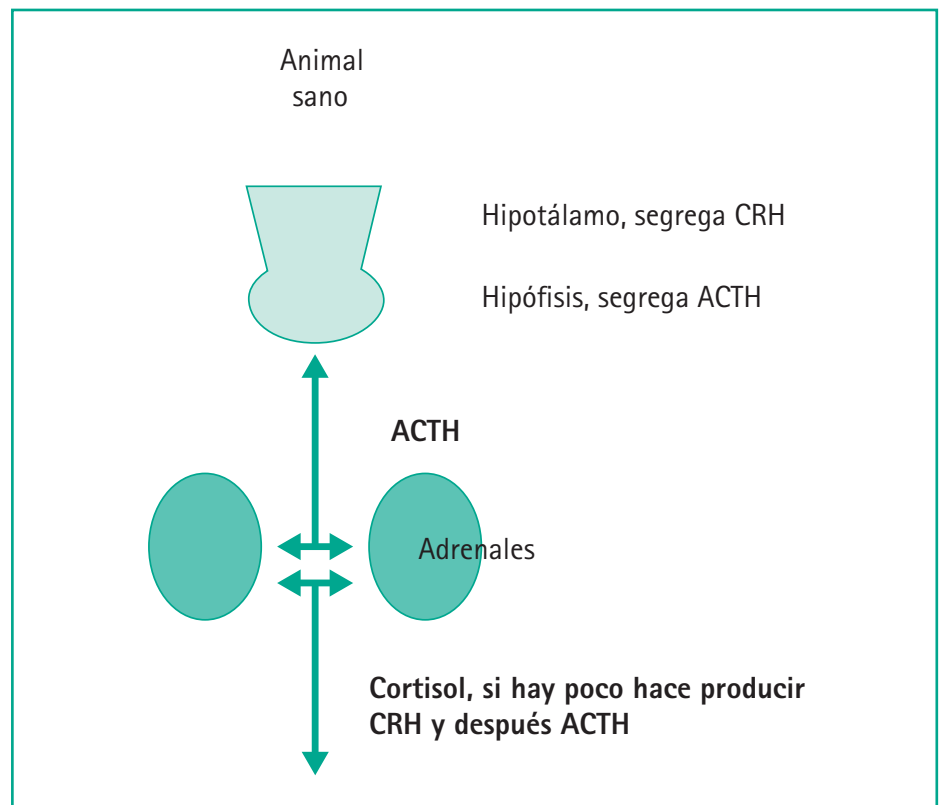
Las glándulas adrenales están formadas por el córtex y la médula, produciendo distintas sustancias cada una de ellas.

- La corteza adrenal produce glucocorticoides como el cortisol, mineralocorticoides (aldosterona), andrógenos y estrógenos. Quiero recalcar que la presencia de hormonas sexuales a pesar de la castración depende de esta

función adrenal, que no es muy importante pero en problemas adrenales sí que puede estar muy marcada

Los mineralocorticoides regulan las concentraciones de sodio y potasio y la homeostasis de la presión sanguínea.

- La médula produce catecolaminas a partir de la tirosina. De la tirosina pasan a dopa, dopamina, norepinefrina y finalmente epinefrina que es la más común en nuestros animales. Todo este proceso es la respuesta a la estimulación simpática



1.3. INDICACIONES PARA LA CIRUGÍA DE LAS GLÁNDULAS ADRENALES: ADRENALECTOMÍA

La adrenalectomía o escisión de la glándula adrenal estará indicada en casos de tumores. Los más frecuentes son:

- Tumores corticales que cursan con hiperadrenocorticismismo o síndrome de Cushing
- Tumores medulares o feocromocitomas, generalmente unilaterales
- Masas indeterminadas, sin sintomatología, pero comprobamos que van creciendo y pueden influir en la vascularización

Los signos clínicos variarán en función del tipo de tumor que nos encontremos debido a que córtex y médula producen sustancias diferentes.

1.3.1. TUMORES CORTICALES

Generalidades

Los tumores adrenocorticales funcionales producen una secreción excesiva de cortisol, inhibiendo la secreción de ACTH por parte de la pituitaria. Representan el 20% de casos de hiperadrenocorticismismo no iatrogénico (el 80% restante son debidos a una excesiva secreción de ACTH por parte de la pituitaria).

Pueden ser adenomas o carcinomas. Generalmente son tumores unilaterales y afectan por igual a la glándula adrenal derecha e izquierda. Ante la presencia de este tipo de tumores observaremos un aumento de tamaño de la adrenal afectada mientras que la adrenal contralateral se atrofiará (ésta sí responde al feed-back negativo, reducción

de ACTH por parte de la pituitaria, debido a los altos niveles de cortisol).

Suelen afectar a pacientes de edad avanzada de razas grandes aunque no existe predisposición racial. Se diagnostican más frecuentemente en hembras.

Síntomas del síndrome de Cushing

- Polidipsia y poliuria
- Polifagia
- Respiración jadeante
- Abdomen péndulo
- Hepatomegalia por acúmulo de glucógeno
- Cambios en la piel como alopecia endocrina, hiperpigmentación, calcinosis, atrofia y tendencia a producirse heridas
- En los gatos la piel es extremadamente friable, además hay debilidad, letargia, calcificación pulmonar, formación de trombos, dilución de orina y proteinuria

En la analítica encontraremos leucograma de stress, eosinopenia, linfopenia y trombocitosis, incremento de los enzimas hepáticos, fosfatasa alcalina, ALT, lípidos elevados, hipercolesterolemia. La bilirrubina estará normal al igual que los ácidos biliares, pre y post prandiales, pero pueden estar todos elevados por los esteroides hepáticos.

La orina puede ser normal pero suelen aparecer infecciones por alteraciones del sistema inmune debido al incremento de cortisol.

Hay que recordar que la gran mayoría de animales con hiperadrenocorticismismo no iatrogénico (cercano al 80%) presentan tumores pituitarios, no adrenales, por lo que será muy importante realizar los test pertinentes con el fin de diferenciar las dos patologías.

Test de estimulación con ACTH

Es un test útil para el diagnóstico de hiperadrenocorticismismo aunque no nos diferenciará entre pituitario-adrenal. También servirá para valorar tras una adrenalectomía la perfecta exéresis del tumor.

El aumento de cortisol post estimulación será indicativo de hiperadrenocorticismismo, mientras que valores de cortisol post-ACTH por debajo de los valores normales nos indicarán una insuficiencia corticosuprarrenal. Es el denominado iatrogénico y se ha producido por el suministro exógeno de córticos o productos que derivarán en ellos.

Realización de test en perros: inyectar 0,25 mg/perro de ACTH sintética vía IM. Tomar dos muestras (antes de la inyección y a la hora).

RESULTADOS	DIAGNÓSTICO
<5 µg/dl	Hipoadrenocorticismismo
6-18 µg/dl	Normal
18-24 µg/dl	Todavía no indica hiperdrenocorticismismo, es dudoso
>24 µg/dl	Es hiperadrenocorticismismo claro

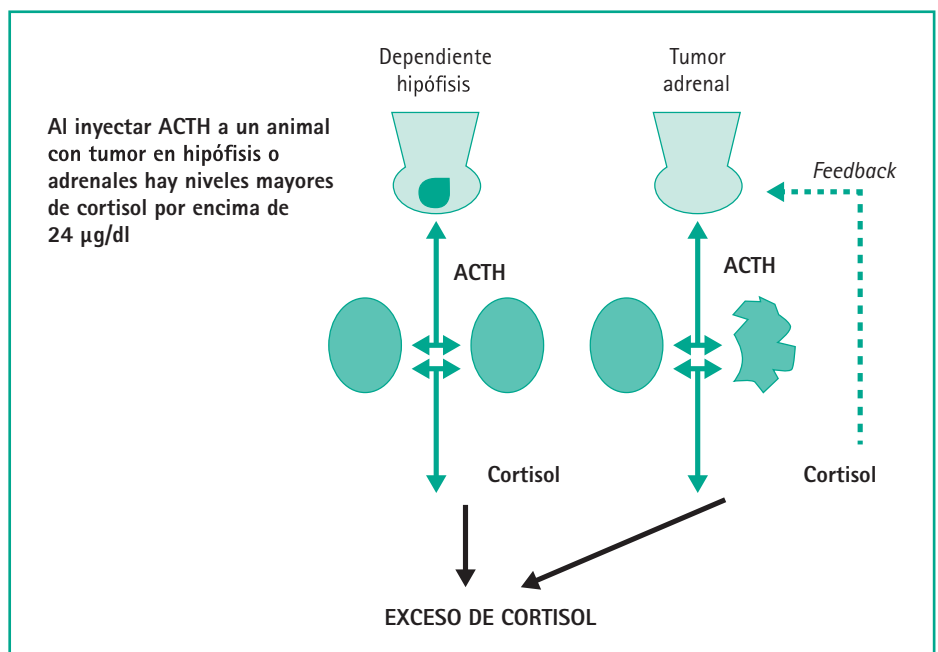
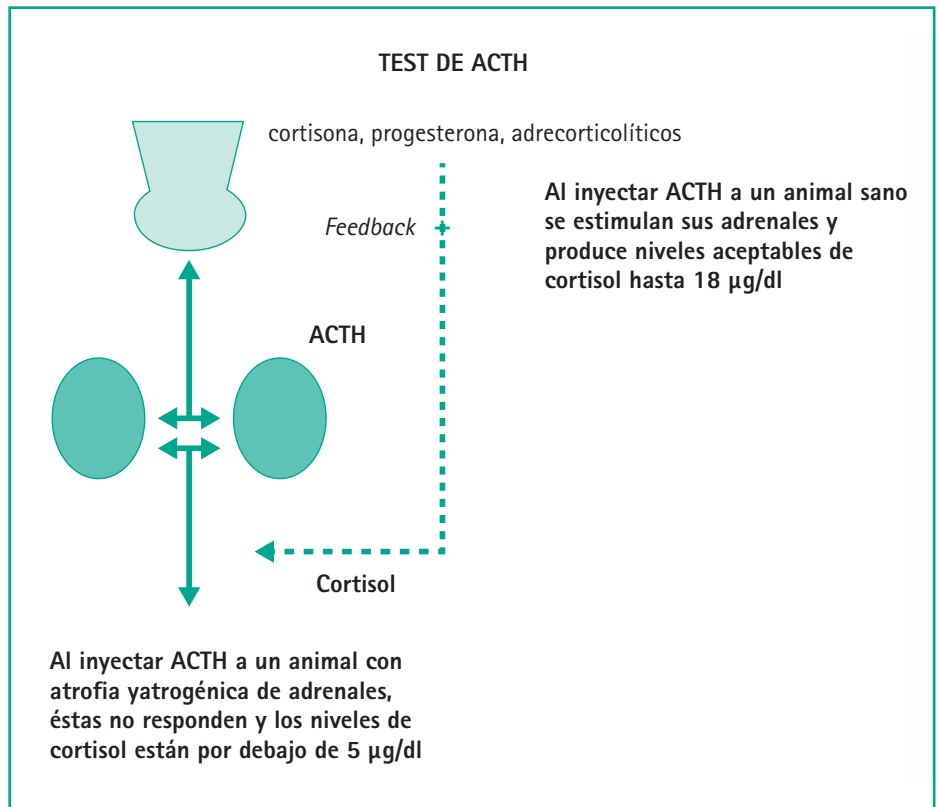
Los tumores adrenales incrementan la producción de cortisol ante ese exceso de ACTH al igual que los tumores de la hipófisis y necesitaremos más pruebas para distinguirlos. Puede haber también animales que teniendo este tipo de tumores no eleven el cortisol tras la estimulación con ACTH, esto es debido a la producción de esteroides intermedios como la androstenediona, la progesterona y la 17-hidroxiprogesterona que necesitan analíticas especiales. Además hay otros tumores no adrenales que también producen estos metabolitos. Este test también es útil para determinar el éxito de la adrenalectomía después de la cirugía.

Test de supresión con dosis bajas de dexametasona

Perros sanos a los que les inyectamos vía intravenosa 0,01 mg/kg de dexametasona, a las 8 horas hay supresión adrenocortical y el cortisol está por debajo de 1,7 µg/dL.

Perros con tumores adrenales funcionales y tumores de hipófisis no hay supresión y el cortisol no está por debajo de 1,7 tampoco es inferior al 50% el cortisol basal medido antes de inyectar la dexametasona.

A las 4 horas esta supresión, en cambio, se ha producido en los perros normales y también en los tumores de hipófisis. Aún así, hay un 15% de tumores centrales que no cumplen esta premisa y no están suprimidos ni a las cuatro ni a las ocho horas y necesitan un test adicional.



Test de supresión con dosis altas de dexametasona

Su función es distinguir entre hiperadrenocorticismo pituitario o adrenal. Debemos inyectar 0,1 mg/kg de dexametasona intravenosa y sacar sangre en ese momento y ocho horas después.

Si hay tumor adrenal, la cortisol no es suprimida y las concentraciones de cortisol no bajarán de 1,5 µg/dl durante el periodo de prueba.

La disminución de cortisol tras la inyección de dexametasona indicará tumor hipofisario. En estos casos los niveles plasmáticos de cortisol se verán reducidos al menos en un 50% de los valores previos a la inyección de dexametasona o estarán por debajo de 1,5 µg/dl.

Resultados:

Tumor adrenal

Cortisol o por encima de 1,5 µg/dl a las 8 horas de inyectada la dexametasona o por encima del 50% del cortisol inicial a las 8 horas de inyectada la dexametasona.

Tumor hipofisario

Cortisol o por debajo de 1,5 µg/dl a las 8 horas de inyectada la dexametasona o por debajo del 50% del cortisol inicial a las 8 horas de inyectada la dexametasona.

A pesar de que la prueba de la dexametasona es más específica, todavía hay tumores centrales que no son suprimidos por la inyección de la dexametasona y no bajan los niveles de cortisol por lo que cada vez

adquiere más popularidad la prueba de medición plasmática de la ACTH.

Medición plasmática de ACTH

Los tumores adrenales producen incremento del cortisol circulante que deriva en disminución de la ACTH. En cambio, si el tumor es central hay incremento de ACTH, que incrementa también el cortisol. Éste cortisol no es capaz de reducir la cantidad de ACTH cuando existe tumor central.

Un perro con tumor funcional de adrenales tiene la concentración de ACTH en plasma por debajo de 40 g/ml, con la mayor parte debajo de 10 g/ml.

Valores por encima de 45 g/ml son típicos de tumores centrales.

Diagnóstico

Para el diagnóstico nos basaremos en la historia clínica, examen físico y distintas pruebas complementarias. Serán de gran utilidad:

- Analítica completa y bioquímica sanguínea
- Rx de abdomen y tórax: aunque con utilidad limitada ya que sólo se verán las glándulas adrenales si miden más de 5 cm o más pequeñas si están calcificadas. También es útil para descartar metástasis
- Ecografía: técnica muy útil para localizar tumores. Es necesario experiencia ya que el tamaño de las glándulas adrenales es muy variable en función

del paciente. El aumento bilateral de las glándulas adrenales es sugestivo de hiperadrenocorticismo pituitario porque hace trabajar a las dos glándulas a la vez, mientras que en los tumores adrenocorticales producen atrofia de la glándula contralateral

- Resonancia magnética y TAC: son más sensibles para ver la morfología de las glándulas y junto con la ecografía nos permiten determinar la extensión del tumor, invasión de la vena cava, etc.

1.3.2. FEOCROMOCITOMAS

Generalidades

Son tumores que se forman en la medula de las glándulas adrenales. Son raros y frecuentemente no se diagnostican porque son inactivos o benignos y no producen signos clínicos en el animal.

Suelen aparecer en perros de edad avanzada y generalmente son unilaterales, aunque pueden ser bilaterales o coexistir con otros de la cortical de la glándula o de la hipófisis. Los bóxers son una raza predispuesta.

Signos clínicos y diagnóstico

Si son benignos y sin actividad endocrina, los podemos denominar como incidentomas. Los que producen un aumento de las catecolaminas circulantes darán los signos clínicos derivados de la función de la adrenalina y noradrenalina, principalmente cardiovasculares, hipertensión, taquicardia, arritmias, latido fuerte y palpable. Otros síntomas derivados serán: hiperactividad, inquietud, jadeo, dilatación de pupilas, piel

caliente y enrojecida, debilidad muscular posterior y otros signos inespecíficos como poliuria/polidipsia y anorexia.

Lo más probable es encontrar hipertensión, aunque algunos estudios indican que solo el 50% de los feocromocitomas la demuestran. Valores superiores a 160 mmHg en la presión sistólica y 100 mmHg en la diastólica demuestran esta hipertensión.

No suele haber alteraciones en el hemograma ni en la bioquímica, solo la glucosa elevada por un incremento de glucogénesis por incremento de epinefrina, sin llegar a diabetes mellitus. Proteinuria por la hipertensión e insuficiencia renal como secuela de la hipertensión crónica.

2. TÉCNICA QUIRÚRGICA: ADRENALECTOMÍA

2.1. CONSIDERACIONES PREQUIRÚRGICAS

Como norma general antes de realizar una adrenalectomía deberemos:

- Mantener los niveles de electrolitos y glucosa. Podemos encontrarnos animales hiperglucémicos que necesitan control con insulina
- Controlar presión arterial. El mantenimiento de la presión arterial en los niveles correctos es valor pronóstico importante, tanto durante la cirugía como después de la cirugía. Hay un % de supervivencia mucho menor si hay episodios de hipotensión después de la cirugía

- Administrar antibióticos durante el preoperatorio. Los animales con hiperadrenocorticismos son más susceptibles a infecciones. Además pueden estar inmunodeprimidos. Los lugares más afectados por la infección son la piel y el tracto urinario
- Realizar pruebas de coagulación. Los estados de hipercoagulación son frecuentes

El uso de Isohes, heparina (50-100 U/kg SC dos veces al día) y plasma disminuye el riesgo de tromboembolismo pulmonar.

Animales con hiperadrenocorticismos que vayan a ser sometidos a una adrenalectomía necesitarán un suplemento de glucocorticoides tanto durante como después de la cirugía. Esto es debido a que tras la eliminación de la glándula adrenal tumoral se producirá un hipoadrenocorticismos secundario debido al feedback negativo que el exceso de glucocorticoides ha realizado sobre la glándula adrenal normal.

Administraremos dexametasona (0,1 mg/kg), en la inducción de la anestesia vía intravenosa y repetiremos dosis más bajas (0,05 mg/kg) cada seis horas durante el día de la cirugía.

El primer día después de la cirugía, antes de su dosis de corticosteroides, repetiremos el test de estimulación de la ACTH para ver si se han corregido los niveles elevados de cortisol. Si se mantienen niveles elevados puede ser debido a un mal diagnóstico del origen del exceso de cortisol o por metástasis.

Niveles bajos de cortisol tras la estimulación indican la desaparición del tumor

funcional aunque puede existir una metástasis no funcional.

Estos niveles bajos de cortisol, <5 µg/dl, se compensarán con dexametasona subcutánea cada 8-12 horas hasta que el animal pueda comer. En ese momento empezaremos con prednisona (0,25-1 mg/kg/12 h) que iremos rebajando sucesivamente en las próximas 4-6 semanas.

Una semana después de terminada la prednisona es bueno repetir el test de la ACTH para comprobar el funcionamiento de las adrenales.

Pacientes con feocromocitoma

En estos pacientes debemos minimizar los efectos adversos de las catecolaminas (arritmias e hipertensión) antes de la cirugía. Podemos administrar:

- Hidroclorito de fenoxibenzamina (bloqueante β-adrenérgico): 0,25 mg/kg cada 12 horas durante 2 semanas para el control de la hipertensión (aumenta la supervivencia en un 25%)
- Bloqueantes β-adrenérgicos (propranolol, esmolol): con el fin de controlar la frecuencia cardíaca. No deben administrarse hasta que la presión arterial no se ha normalizado (administrar antes la fenoxibenzamina)

El bloqueo intraoperatorio con esmolol es preferible debido a que presenta una vida más corta.

Dosis esmolol: 0,05-0,1 mg/kg en bolo IV lento cada 5 minutos hasta una dosis total de 0,5 mg/kg o de 50-200 µg/kg/min en infusión continua.

- Lidocaína para tratar las arritmias cardíacas: bolos de 2 mg/kg IV (hasta 8 mg/kg). Continuar con una infusión de 50-75 µg/kg/min

2.2. TÉCNICA QUIRÚRGICA

Aunque existen dos abordajes para realizar una adrenalectomía, lateral y ventral, preferimos el segundo de estos. El abordaje a través de la línea media permite la valoración de las dos glándulas adrenales así como del resto de órganos abdominales.

Es importante tener en cuenta que la adrenalectomía estará contraindicada en presencia de metástasis. Si la calidad de vida del animal es buena, nos plantearemos la cirugía con el propietario en caso de tumores que invadan la vena cava por presentar porcentajes bajos de supervivencia.

Técnica:

1. Realizar una laparotomía media ventral, desde el xifoides hasta el pubis
2. Explorar todo el abdomen en busca de metástasis. Localizar las glándulas adrenales y evaluarlas. Será de gran ayuda el empleo de un separador de Balfour
3. Previamente al inicio de la disección de la glándula adrenal afectada será importante localizar las estructuras

que vascularizan al riñón ipsilateral así como al uréter

4. Disecar cuidadosamente la glándula adrenal de forma roma. El retroperitoneo conecta la serosa de la glándula adrenal derecha con la adventicia de la cava, que tendremos que separar cuidadosamente. Clamparemos los vasos frénicoabdominales con clips vasculares y seccionaremos entre las ligaduras para liberar la glándula. Hay otros vasos que llegan a la glándula de diferentes lugares, siendo los más gruesos los suprarrenales que llegan desde los vasos renales. Si los localizamos los ligamos, aunque una presión tras su sección puede ser suficiente para conseguir la hemostasia. La colocación de un parche de colágeno (Lyostypt® ó Sangustop® de B. Braun) al terminar la cirugía facilitará la hemostasia de la zona. Si el tumor invade la vena cava puede ser necesario clamparla de forma temporal para permitir una mejor disección. Si lesionamos la vena cava realizaremos una sutura continua de la pared con material de sutura cardiovascular de 5/0-6/0 USP

En caso de feocromocitomas vigilar con la manipulación. Una manipulación poco cuidadosa puede producir liberación de catecolaminas que producirán taquicardia e hipertensión.

Si aparece hipertensión puede administrarse fentolamina.

5. Cerrar el abdomen. Se recomienda emplear suturas no absorbibles o suturas reabsorbibles de larga duración como la polidioxanona (Monoplus®) para el cierre de la línea alba debido al retraso de la cicatrización que pueden presentar los animales con hiperadrenocorticismos

2.3. COMPLICACIONES

Las principales complicaciones tras una adrenalectomía unilateral son:

- Pancreatitis, por hipotensión durante la anestesia que deriva en isquemia, por microémbolos al estar alterada la coagulación o por traumatismo al retraer el duodeno para poder acceder a la glándula derecha. Si el animal vomita en el postoperatorio, esta es la primera complicación en la que debemos pensar. Hay que mantenerlo en ayuno estricto con fluidos y analgésicos sin interrumpir los córticos exógenos en el caso que los necesite
- Tromboembolismo pulmonar
- Hemorragia
- Problemas de cicatrización de la herida quirúrgica

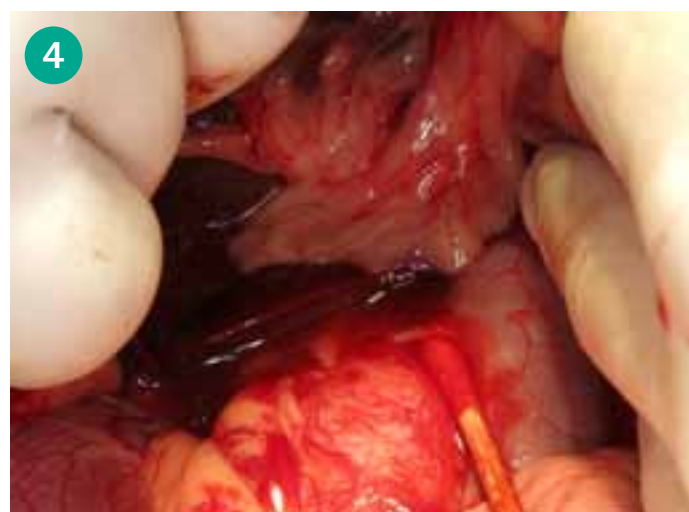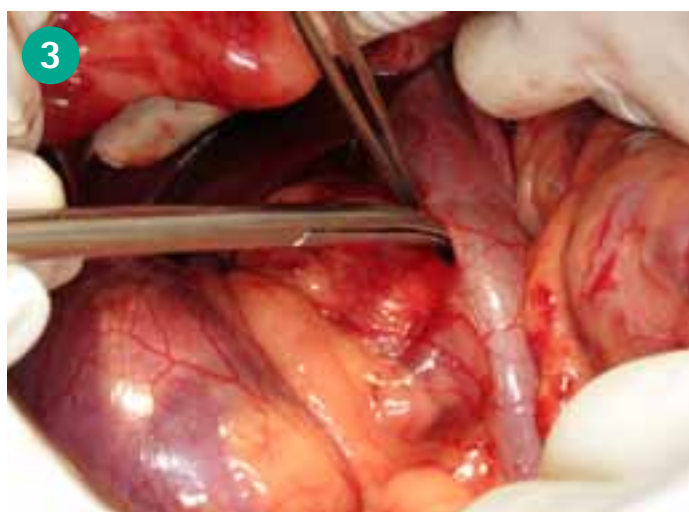
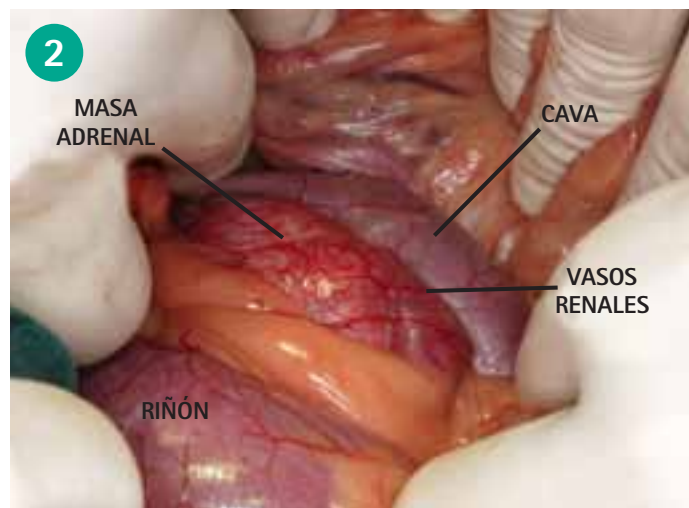
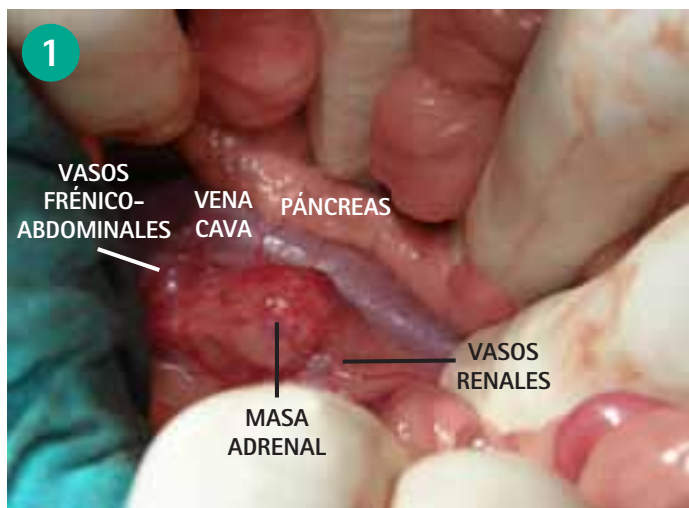


Figura 1. Masa adrenal en la glándula derecha de un perro detectada a partir de sintomatología de hiperadrenocorticismo. El tumor en su parte medial está limitado por la cava. Para poder tener espacio de trabajo debemos retraer el duodeno hacia medial con el riesgo que comporta la compresión del páncreas. Anterior y posteriormente el tumor está limitado por los vasos frénico-abdominales y los renales. Lateralmente se encontrará el riñón.

Figura 3. Disección del retroperitoneo para separar cuidadosamente la vena cava del tumor adrenal. Debemos utilizar material atraumático, pinzas sin dientes y tijeras de Metzemabaum de punta roma. El tumor ocupa la parte lateral y dorsal de la vena cava. Es raro necesitar una nefrectomía ante una adrenalectomía, hay espacio suficiente para liberar los vasos renales.

Figura 2. Desviación de la vena cava por un tumor en la glándula adrenal derecha. La manipulación de la zona junto a las alteraciones de la coagulación producida por el síndrome de Cushing facilita la diseminación de trombos por todo el organismo, siendo la trombosis pulmonar una causa de muerte en el periodo postoperatorio tras la adrenalectomía.

Figura 4. Una vez seccionado el retroperitoneo la disección roma también la podemos realizar con bastoncillos, especialmente la zona de la vena frénico-abdominal y en la pared de contacto del tumor con la vena cava.

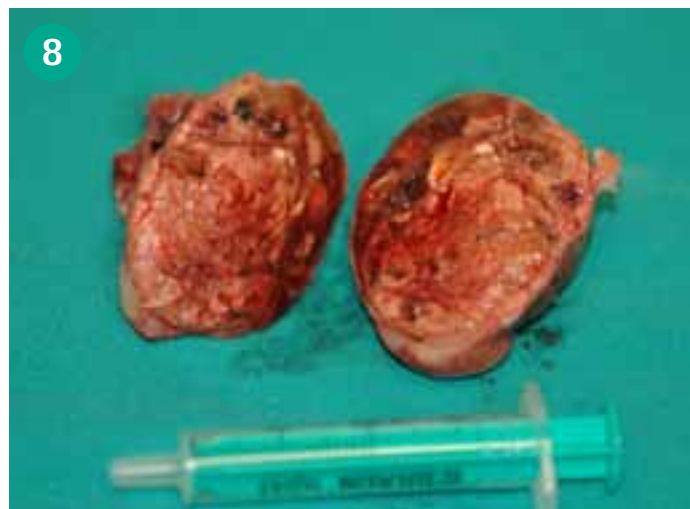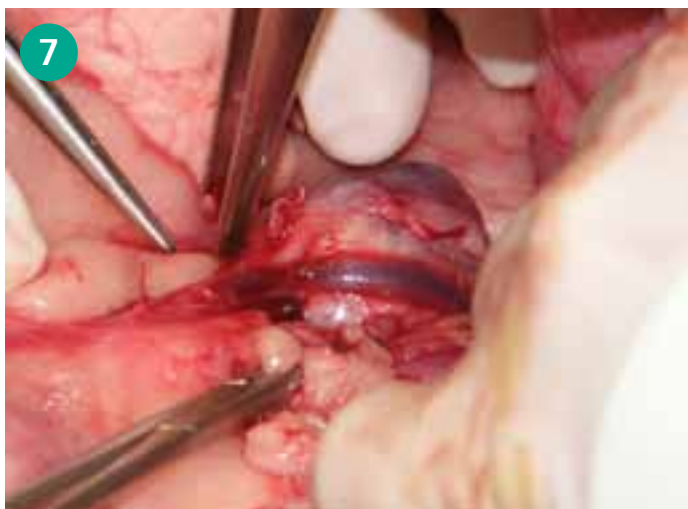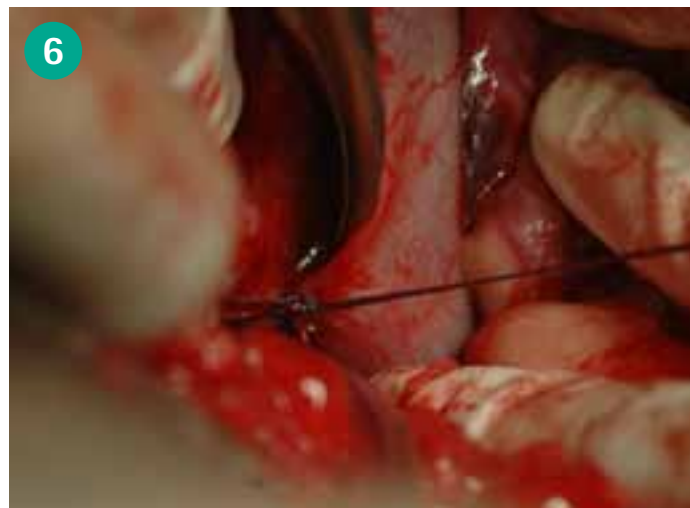
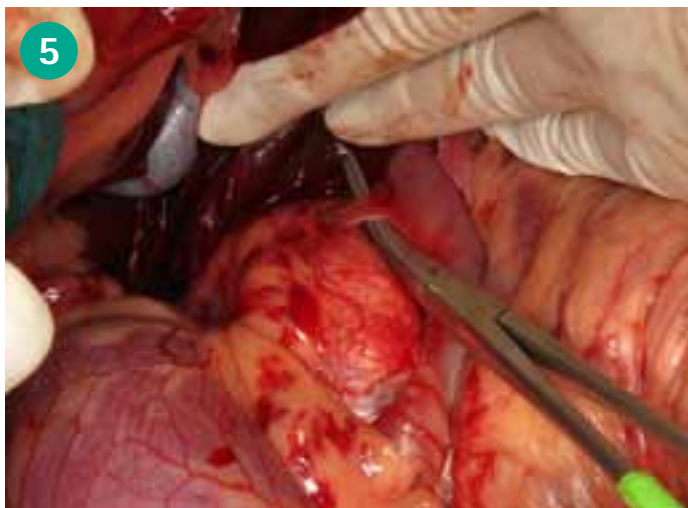


Figura 5. El uso de disectores romos, por ejemplo un disector Pennybacker, referencia Aesculap FF349R, es útil para rodear los vasos frénico-abdominales. A pesar de la dificultad que supone la adrenalectomía derecha, el uso de clips vasculares facilita el clampaje de estos vasos. El color azul es el ideal para clamparlos, pudiendo necesitar verdes en animales de más de 30 kg y amarillos en perros de menos de 5 kg y hurones.

Figura 7. Masa localizada en la adrenal izquierda, la extirpación de esta glándula no será una cirugía fácil pero la complejidad disminuye respecto a la adrenalectomía derecha. La vena frénico-abdominal cruza la glándula y podemos disecarla con comodidad antes de colocarle los clips vasculares y su relación con la cava es más lejana. En el caso de la adrenal derecha la frénico-abdominal es mucho más corta, más craneal y apenas toca la glándula, siendo su acceso más complicado y con riesgo.

Figura 6. Esta imagen demuestra el riesgo que se adquiere al ligar la vena frénico-abdominal con sutura. Factores como la tensión realizada en la pared de la vena cava y el corto recorrido de la frénico-abdominal pueden desgarrar la pared de la cava necesitando actuar con contundencia para no perder al animal.

Figura 8. Aspecto de una masa una vez extirpada, seccionada y preparándola para enviar al laboratorio. Podemos tener un adenoma funcional o no funcional con buen pronóstico. Carcinoma y feocromocitomas presentan pronósticos más reservados.

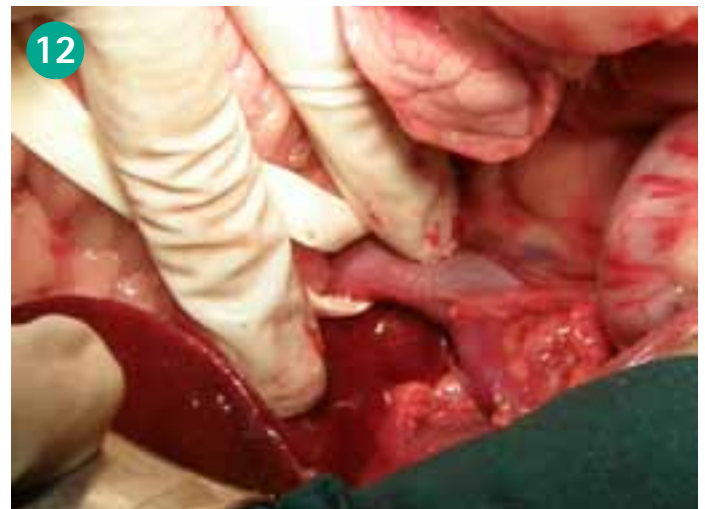
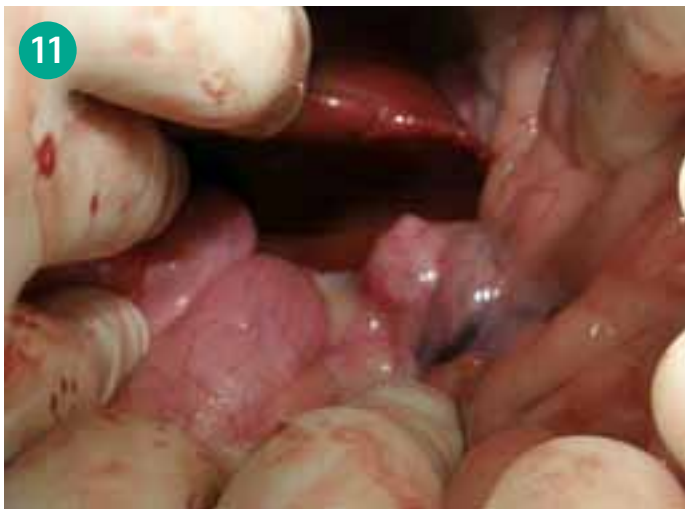
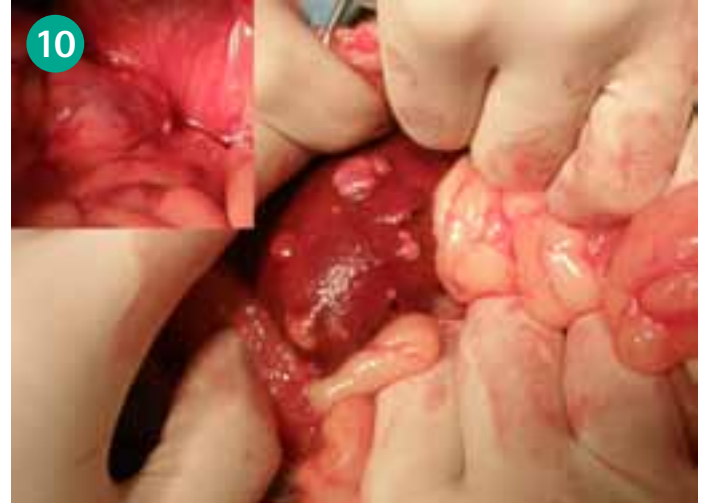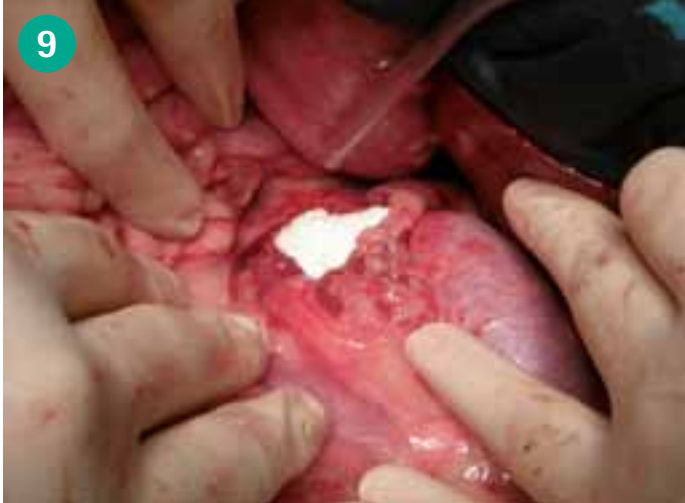Figura 9. Hay numerosos vasos que llegan directamente a las adrenales; las frénico-abdominales se localizan fácilmente, las suprarrenales, detrás de la glándula también se pueden observar. En muchas ocasiones, tras finalizar la extracción, tenemos una hemorragia en sábana que podemos resolver con la colocación de un parche de colágeno. Sangustop® con colágeno concentrado ó Lyostyp® son dos buenas opciones.

Figura 11. Feocromocitoma de la adrenal derecha en una perrita de ocho años. Los hechos iniciales remarcables eran polidipsia, poliuria y una densidad en la orina de 1008. En la ecografía se apreció un mayor tamaño de la adrenal. La estimulación con ACTH descartó el hiperadrenocorticismio, en cambio se apreció incremento de la presión arterial sistólica en dos de tres ocasiones, 160, 185 y 200 mmHg.

Figura10. Carcinoma adrenal funcional que presenta metástasis en hígado. Si la extirpación es asequible la podemos realizar o bien podemos realizar tratamiento médico con mitotane desde el diagnóstico. También pueden existir metástasis del tumor que no son funcionales.

Figura 12. La colocación de un Penrose alrededor de la cava permite utilizarlo de torniquete en el caso que exista un desgarro de la cava o si el tumor invade el interior de la cava y debemos abrir la pared para poder extirpar el tumor adecuadamente. Al estirar el Penrose bloqueamos el flujo en el vaso y podemos clampar de manera longitudinal para que a continuación siga pasando sangre mientras reparamos la pared.

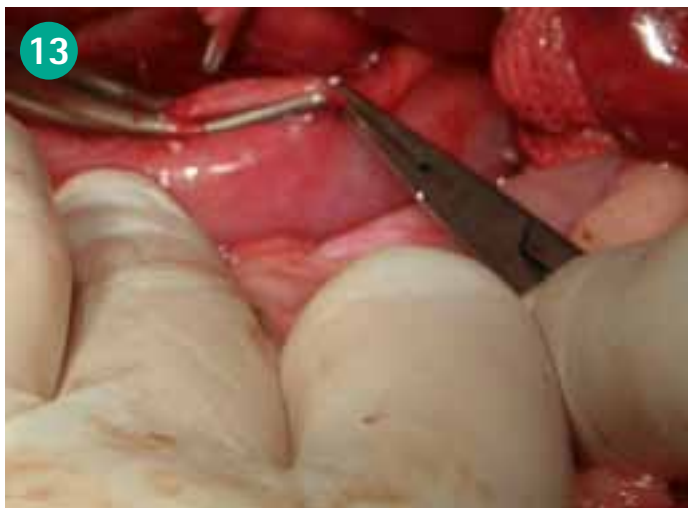

Figura 13. Hemos tenido un percance, durante la cirugía se ha desgarrado la pared de la cava, hemos detenido por unos minutos el flujo en el vaso para colocar la pinza de Satinsky FB620R, como se muestra en la imagen, el flujo ya pasa con normalidad, hemos dejado la pared clampada y ahora podemos repararla.

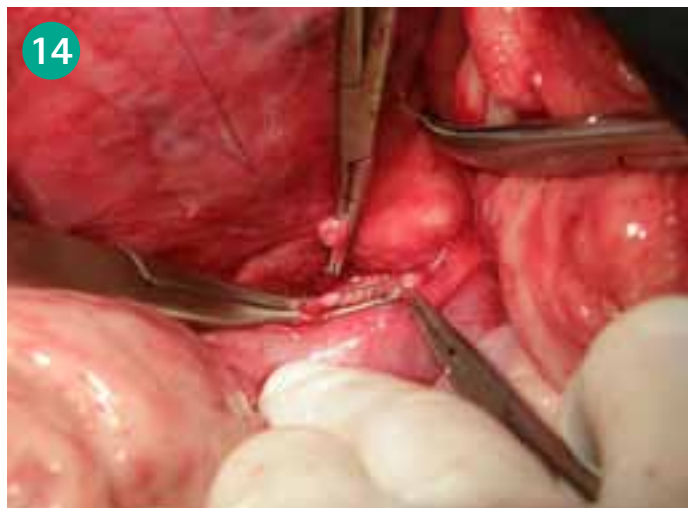

Figura 14. Con un sistema de magnificación, gafas lupa de 3,5 aumentos, sutura de 6/0 en este caso Monosyn®, aunque no reabsorbibles como el polipropileno también se pueden utilizar, realizamos un patrón continuo simple. Tanto el porta como las pinzas son de microcirugía y de una longitud de 18 cm. Hay que destacar que la separación entre los puntos mantiene una distancia constante para que compriman perfectamente la pared y no haya fugas.

